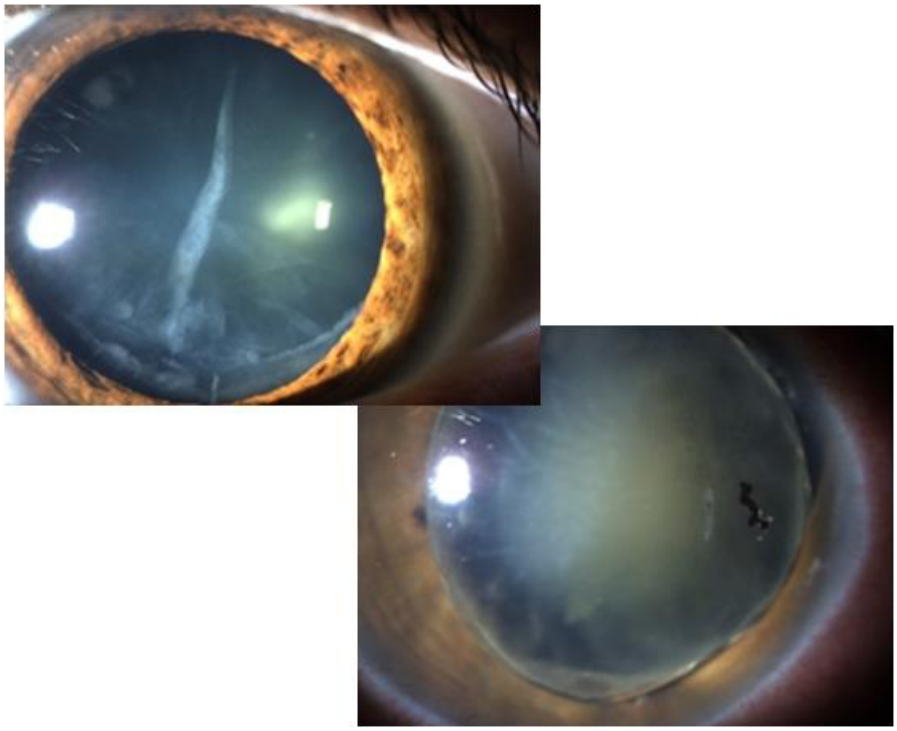

11. Cristalino

AUSÊNCIA

- **Afaquia congénita**

Primária (associada a alterações do segmento anterior) ou secundária (mais frequente)

ANOMALIA DE FORMA

- **Coloboma**

Patologia congénita. Rara. Uni ou bilateral.
Caracteriza-se pela presença dum entalhe, habitualmente inferior ou temporoinferior, no cristalino, com ausência de zónula.

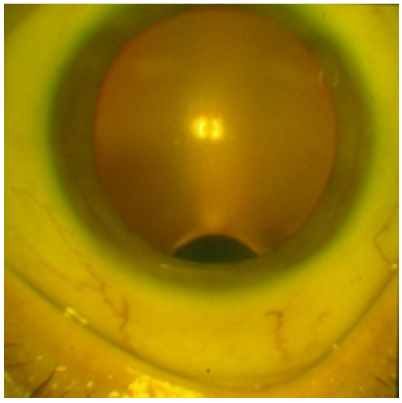

Fig. 11.1 Coloboma do cristalino

- **Lenticone anterior**

Patologia congénita. Rara. Habitualmente é bilateral.
Associação frequente com o S. de Alport.
Autossómica dominante ou recessiva, ligada ao cromossoma X.
SINAIS. Protuberância cónica da superfície anterior do cristalino, central, localizada, que posteriormente evolui para opacidade.
Miopia e diminuição da acuidade visual.

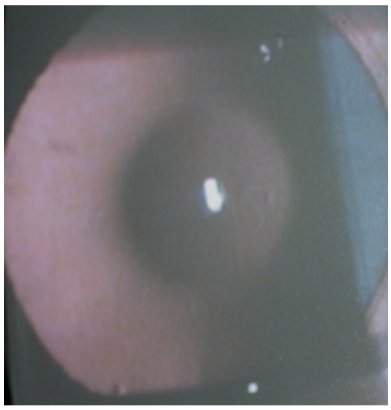

Fig. 11.2 Lenticone anterior

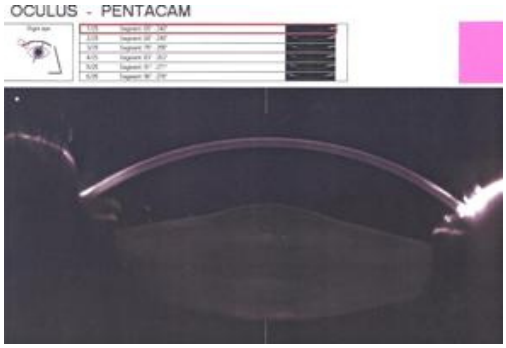

Fig. 11.3 Lenticone anterior (Pentacam)



Fig. 11.4 Lenticone anterior (Pentacam)

- **Lenticone posterior**

Patologia congénita. Rara. Unilateral em 90% dos casos.
Associação com o S. de Lowe ou isolada.
Ambliopia associada.
SINAIS: Protuberância cónica, localizada da superfície posterior do cristalino.
Opacidade subcapsular posterior associada.

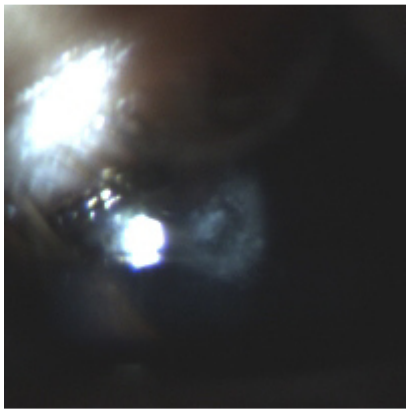

Fig. 11.5 Lenticone posterior

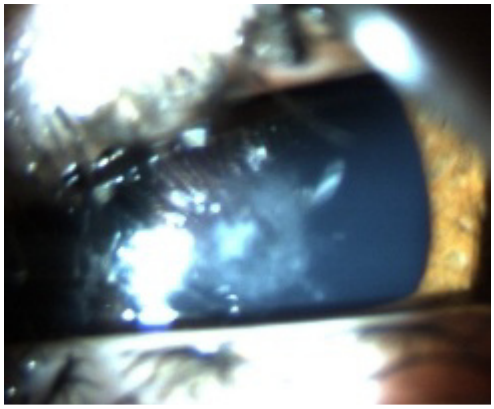

Fig. 11.6 Lenticone posterior

- **Microesferofaquia**

Caracteriza-se por apresentar cristalinos de pequeno diâmetro e forma esférica. As zónulas podem observar-se em 360 graus.
COMPLICAÇÃO: Glaucoma por bloqueio pupilar e subluxação ou luxação anterior do cristalino para a câmara anterior ao traumatismo ligeiro da córnea.

Fig. 11.7 Microesferofaquia

Outras patologias:

- Microfaquia
- Lentiglobo

<u>ECTOPIA LENTIS (ECTOPIA DO CRISTALINO)</u>

Consiste na subluxação ou luxação congénita ou de desenvolvimento do cristalino.
Associação com aniridia.
ETIOLOGIA: S.Marfan, homocistinúria, hiperlisinémia, S. Weil-Marchesani, S. Ehlers-danlos, ectopia lentis familiar.

- **S. Marfan**

Afecção do tecido conjuntivo. Autossómica dominante.
SINAIS: Subluxação cristalino, bilateral, simétrica, habitualmente temporal superior, com zónula intacta. Adulto jovem.

CATARATA CONGÉNITA E INFANTIL

As cataratas congénitas estão presentes ao nascimento ou surgem durante o 1º mês de vida.
Fisiopatologia: 1/3 são hereditárias (autossómicas dominantes), 1/3 estão associadas a síndromes sistémicos e 1/3 são idiopáticas.
FACTORES RISCO: Infecções maternas (Toxoplasmose, cytomegalovirus, herpes vírus ou zoster, sífilis), doenças metabólicas (galactosémia, S.Lowe, hipoglicémia, hipoparatoróidismo), S.Down, S, Marfan.

- **Polar anterior**

Opacidade habitualmente só da cápsula anterior.

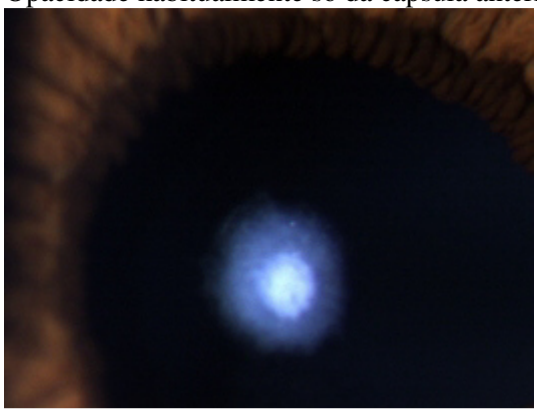
Fig. 11.8 Catarata polar anterior

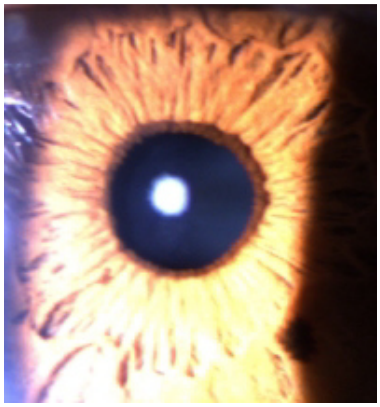
Fig. 11.9 Catarata polar anterior

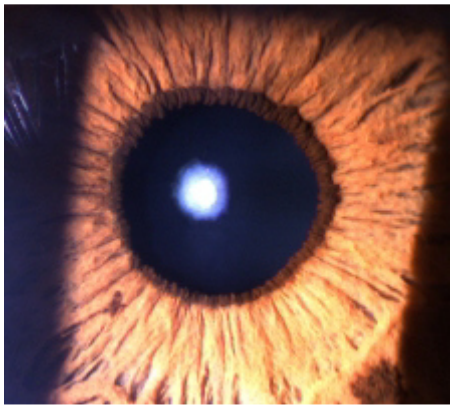
Fig. 11.10 Catarata polar anterior

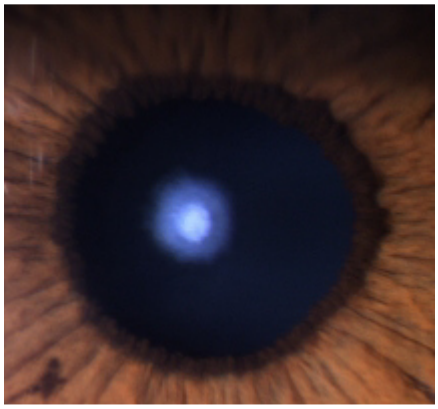
Fig. 11.11 Catarata polar anterior

- **Focal de manchas azuis**

Opacidades inócuas, múltiplas.
Habitualmente coexistem com outros tipos de cataratas congénitas.

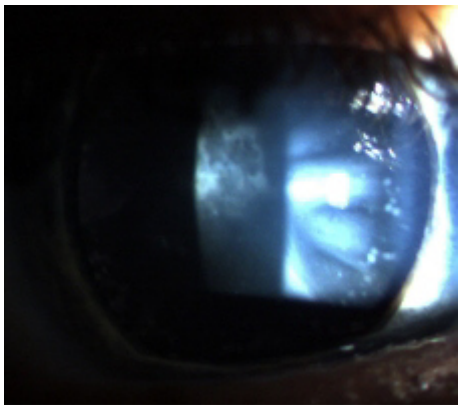

Fig. 11.12 Opacidades múltiplas de manchas azuis

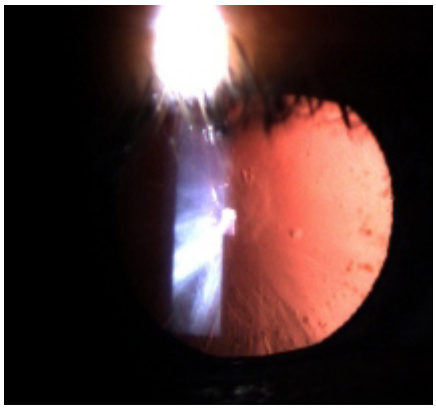

Fig. 11.13 Opacidades múltiplas de manchas azuis

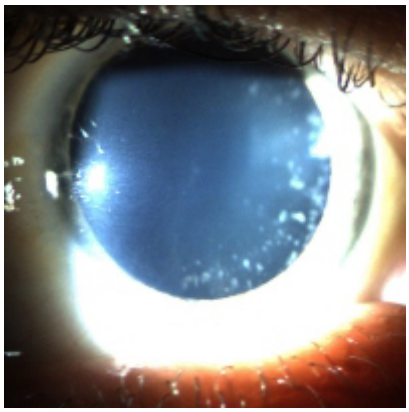

Fig. 11.14 Opacidades de manchas azuis

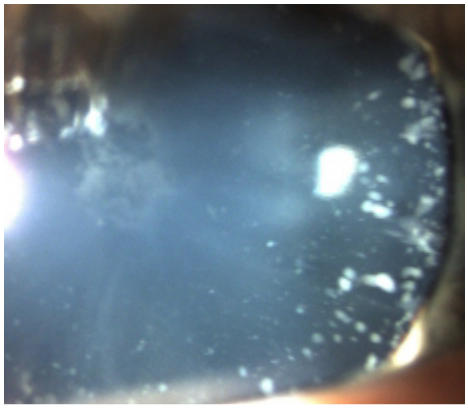

Fig. 11.15 Opacidades de manchas azuis

- **Ponteada múltipla**

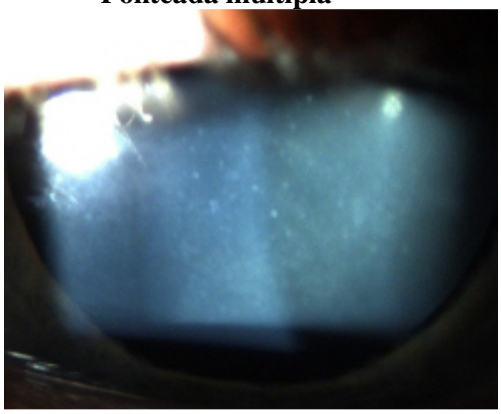

Fig. 11.16 Opacidades ponteadas múltiplas

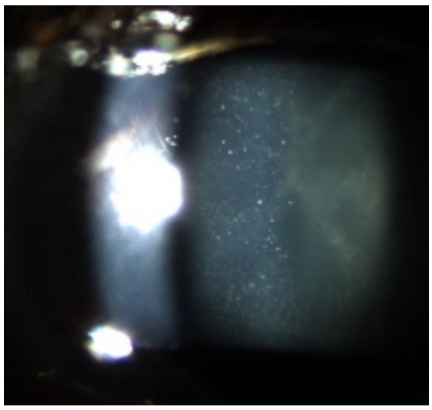

Fig. 11.17 Opacidades ponteadas múltiplas

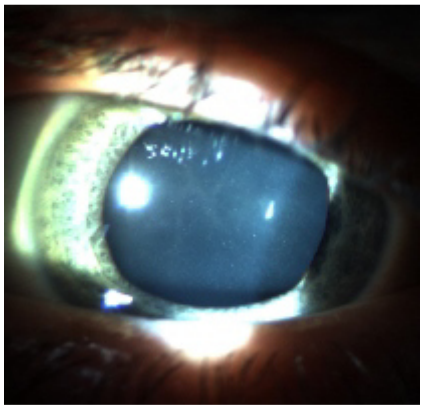

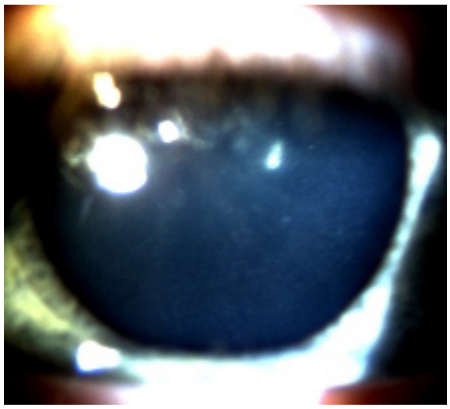

Fig. 11.18 Opacidades ponteadas múltiplas

Fig. 11.19 Opacidades ponteadas múltiplas

- **Nuclear**

Bilateral, do núcleo embrionário ou fetal.

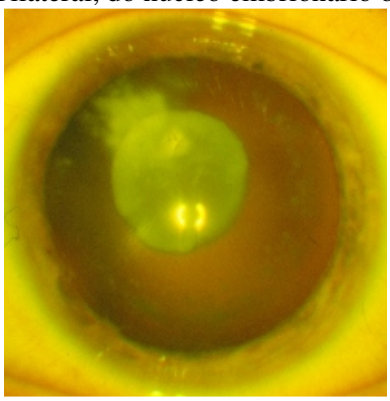

Fig. 11.20 Catarata congénita nuclear

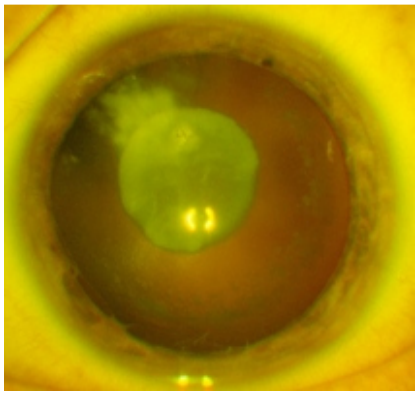

Fig. 11.21 Catarata congénita nuclear

- Sutural

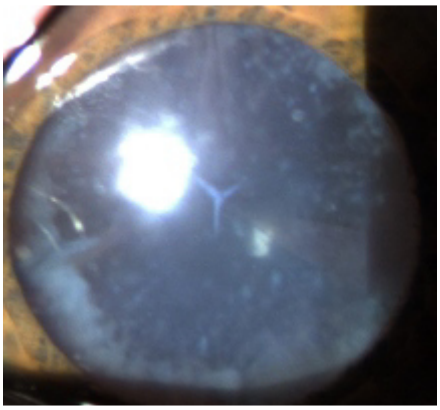

Fig. 11.22 Catarata sutural

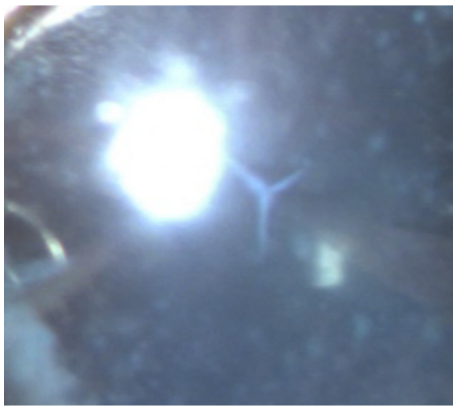

Fig. 11.23 Catarata sutural

Outros tipos de cataratas congénitas:

- Polar posterior
- Lamelar
- Central pulverulenta

CATARATA ADQUIRIDA

São constituídas predominantemente pelas cataratas senis, mas também pelas cataratas secundárias a traumatismos, a doenças sistémicas, a fármacos ou secundárias a doenças inflamatórias ou degenerativas oculares.

CAPSULAR ANTERIOR

Exfoliação verdadeira

Rara. Ocorre após a exposição a radiações infravermelhas.

Fendas lamelares na cápsula anterior do cristalino.

- **S. Pseudoexfoliação**

Presença de substância esbranquiçada na cápsula anterior do cristalino.

SINAIS: Hiperpigmentação do trabéculo.

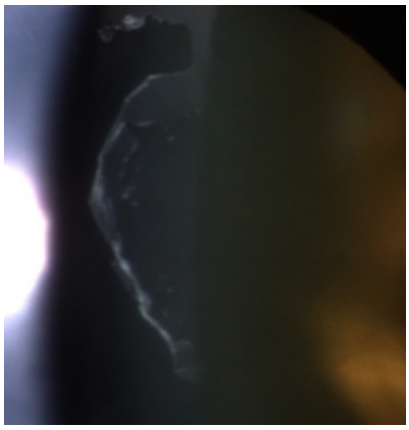
Fig. 11.24 Síndrome de pseudoexfoliação

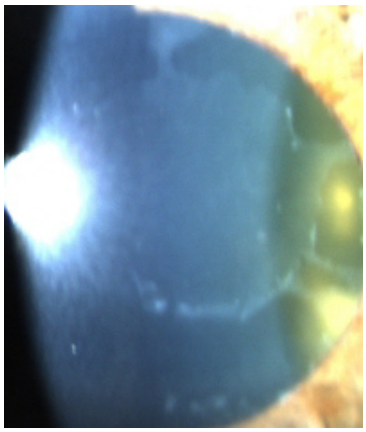
Fig. 11.25 Síndrome de pseudoexfoliação

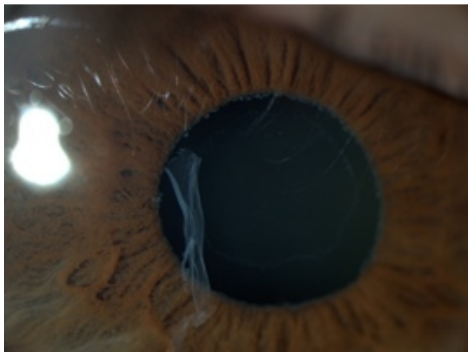
Fig. 11.26 Síndrome de pseudoexfoliação

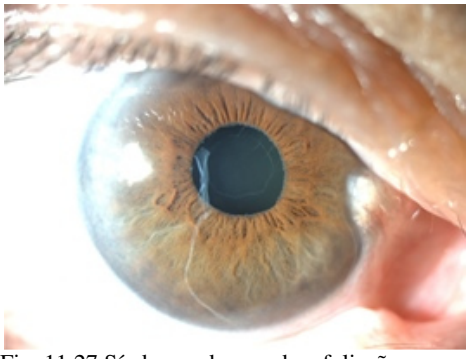
Fig. 11.27 Síndrome de pseudoexfoliação


Fig. 11.28 Síndrome de pseudoexfoliação

- **Pigmentação da cápsula anterior**

SUBCAPSULAR ANTERIOR

- **Glaukomflecken**

- **Placas fibrosas**

Habitualmente pós uveíte.

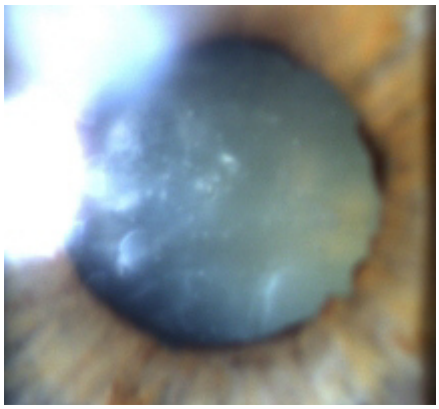
Fig. 11.29 Placa fibrosa na cápsula anterior em catarata branca

SUBCAPSULAR POSTERIOR
É o tipo de cataratas adquiridas menos comum.
Duas formas: granular ou em placa.
Podem estar relacionadas com várias patologias sistémicas: Inflamação intraocular crónica. Doença segmento posterior. Induzida por fármacos. Choque eléctrico. Radiação. Neurofibromatose tipo 2.


Fig. 11.30 Catarata subcapsular posterior


Fig. 11.31 Catarata subcapsular posterior

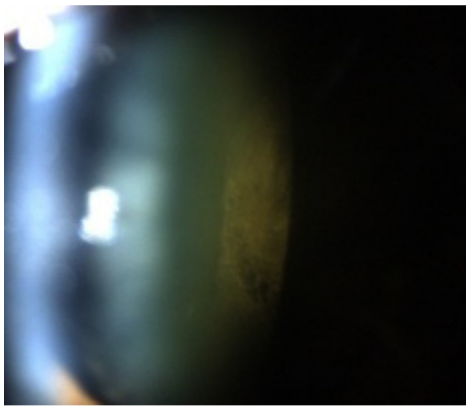
Fig. 11.32 Catarata subcapsular posterior


Fig. 11.33 Catarata subcapsular posterior

CORTICAL
É o 3º tipo de cataratas adquiridas mais comum.

- **Cuneiforme**

É o tipo de catarata cortical mais frequente, relacionada com a idade.

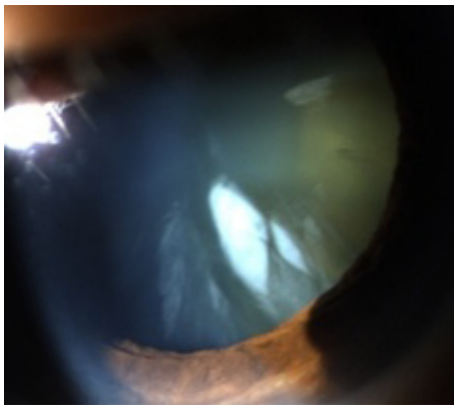
Fig. 11.34 Opacidade cuneiforme

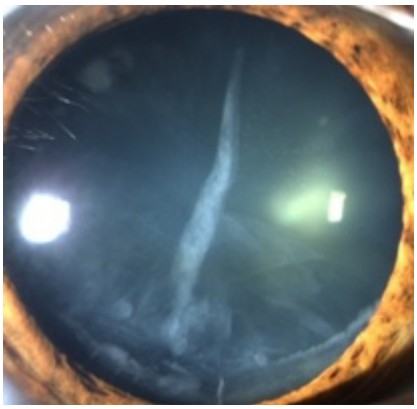
Fig. 11.35 Opacidade cuneiforme

- **Flocos de neve**


Fig. 11.36 Opacidades em flocos de neve


Fig. 11.37 Opacidades em flocos de neve

- **Cacho de uvas**

Fig. 11.38 Opacidades em cacho de uvas (inédita)

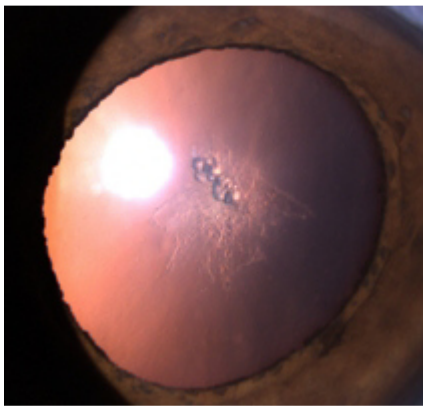
Fig. 11.39 Opacidades em cacho de uvas (inédita)

- **Árvore de natal**

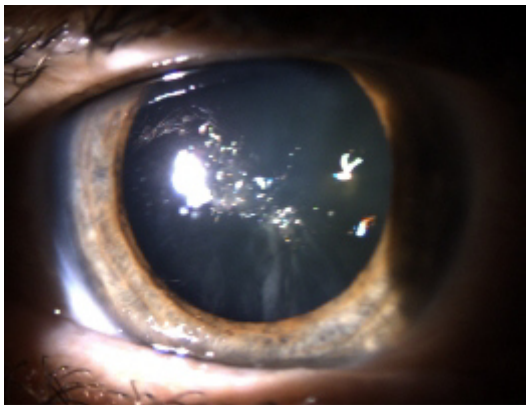
Fig. 11.40 Opacidades em árvore de natal

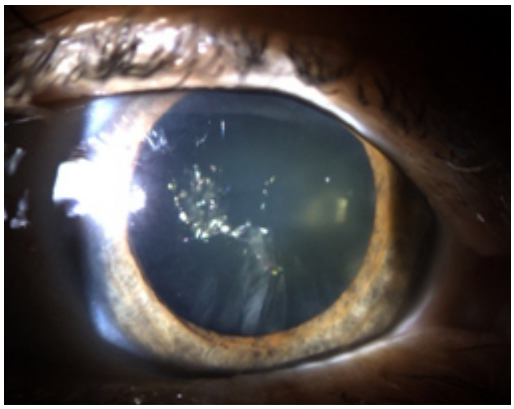
Fig. 11.41 Opacidades em árvore de natal


Fig. 11.42 Opacidades em árvore de natal


Fig. 11.43 Opacidades em árvore de natal

- **Em forma de flor**

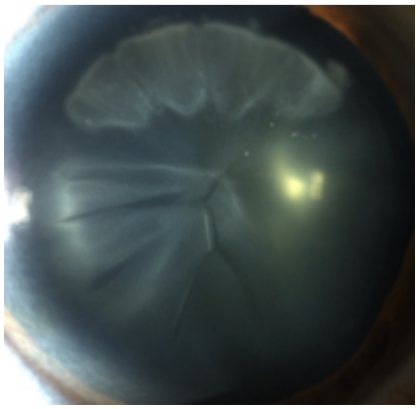
Fig. 11.44 Opacidades em forma de flor (inicial)

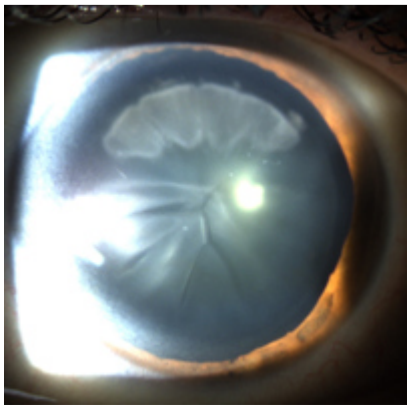
Fig. 11.45 Opacidades em forma de flor (em formação)

- **Em raios de bicicleta**

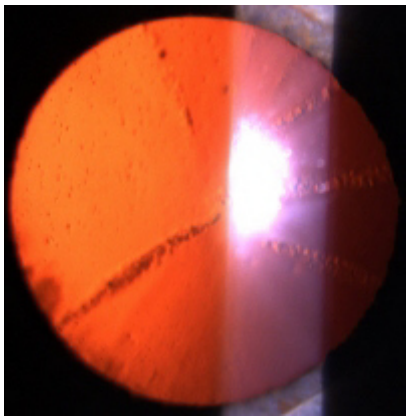
Fig. 11.46 Opacidades em raios bicicleta


Fig. 11.47 Opacidades em raios de bicicleta

NUCLEAR

É o tipo mais comum de cataratas adquiridas.

São cataratas variáveis, consoante a sua densidade, variando a coloração desde a cor amarelada até acastanhada e negra.

O núcleo do cristalino torna-se mais esclerosado e amarelado com a idade.

Progressão lenta

Com a progressão da esclerose nuclear dão-se alterações refractivas- miopia.

Provoca uma diminuição maior na acuidade visual de longe.


Fig. 11.48 Catarata nuclear

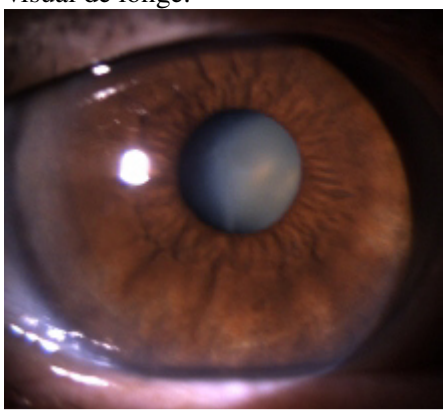
Fig. 11.49 Catarata nuclear

CATARATA HIPERMADURA (Castanha)

É uma catarata nuclear avançada.

Fig. 11.50 Catarata nuclear muito densa (castanha)

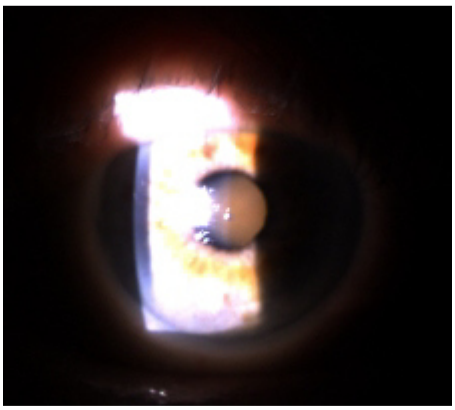
Fig. 11.51 Catarata nuclear muito densa

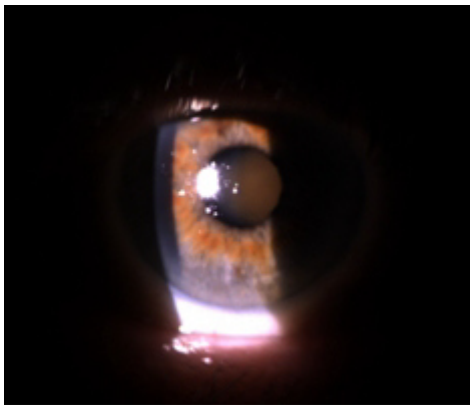
Fig. 11.52 Catarata extremamente densa

CATARATA HIPERMADURA (Branca)

Fig. 11.53 Catarata branca

Fig. 11.54 Catarata branca

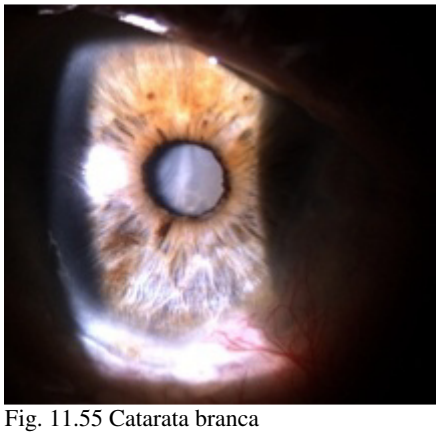
Fig. 11.55 Catarata branca

Fig. 11.56 Catarata branca

CATARATA NEGRA (NIGRANS)


Fig. 11.57 Catarata nigrans

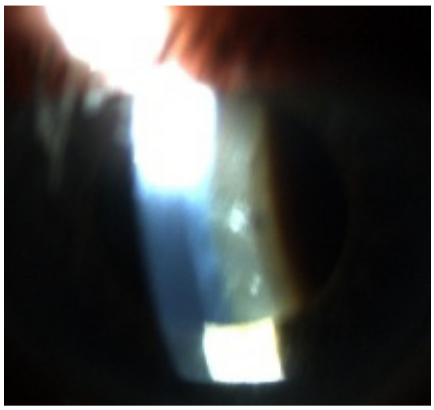
Fig. 11.58 Catarata nigrans

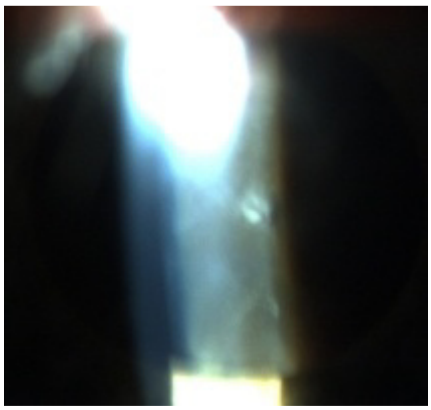
Fig. 11.59 Catarata nigrans

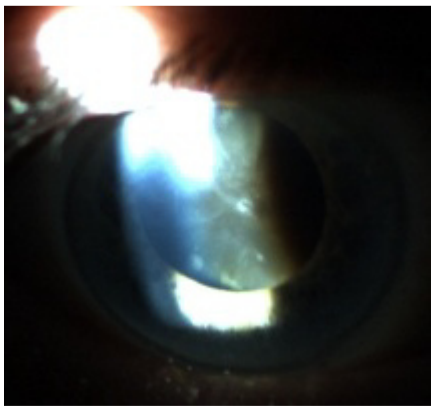
Fig. 11.60 Catarata nigrans

CATARATAS MISTAS
É o 2º tipo mais frequente de cataratas adquiridas
Associação de opacidades nucleares e corticais

DEFEITOS NÃO OPACOS DO CRISTALINO

- **Vacúolos**

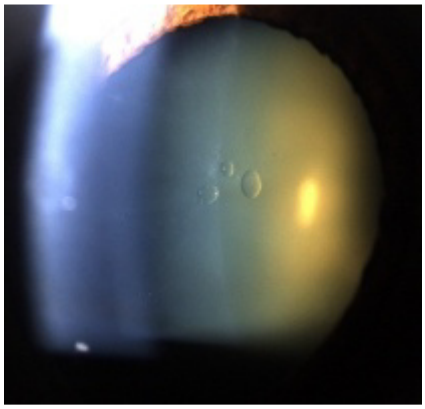
Fig. 11.61 Vacúolos no cristalino

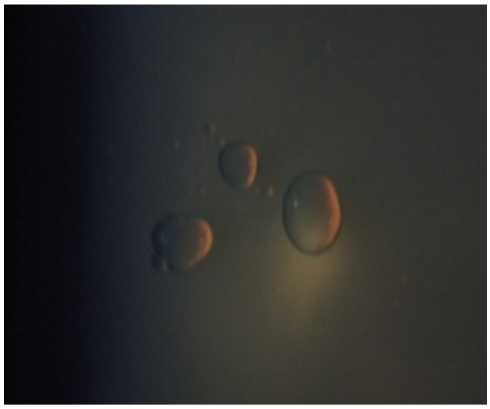
Fig. 11.62 Vacúolos no cristalino

Outros defeitos:

- Pontos retro
- Fendas aquosas

OPACIDADES NA PSEUDOFAQUIA

OPACIDADE CAPSULAR

- **Fibrose capsular posterior**

Opacidade irregular, difusa e rugosa da cápsula posterior.
Causada pela migração e proliferação de epitélio residual do cristalino
Ocorre em 15-50% dos casos, nos primeiros 5 anos após a intervenção cirúrgica á catarata.

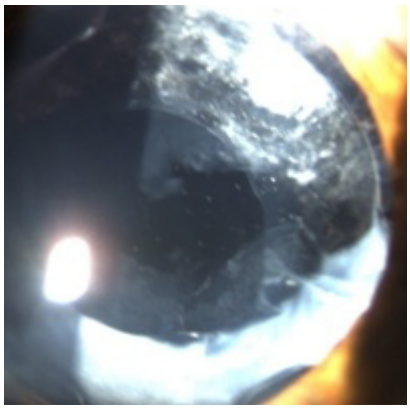

Fig. 11.63 Fibrose capsular posterior (após Capsulotomia yag-laser)

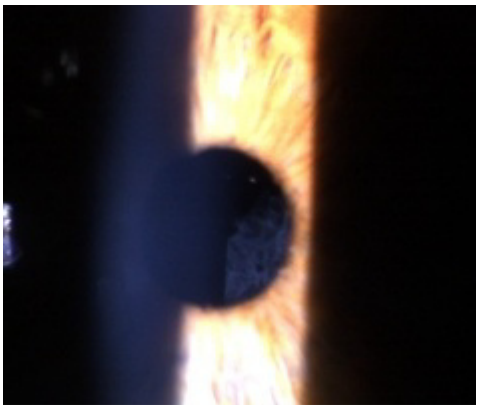

Fig. 11.64 Fibrose capsular posterior

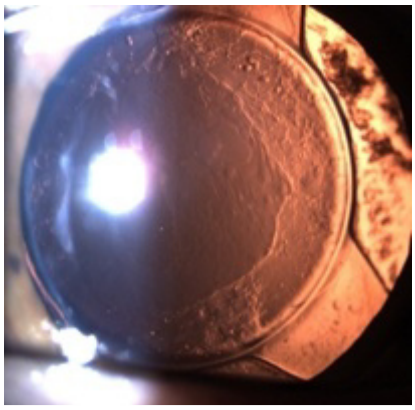

Fig. 11.65 Fibrose capsular posterior

- **Pérolas de Elschnig**

Proliferação do epitélio do cristalino sobre a cápsula posterior.
Aspecto de cacho de uvas.
SINAIS: Aspecto tipo vacúolos da cápsula, visível sob retroiluminação.

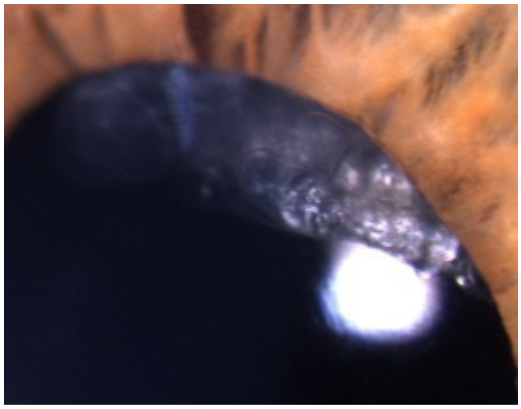

Fig. 11.66 Pérolas de Elschnig

Fig. 11.67 Pérolas de Elschnig


Fig. 11.68 Pérolas de Elschnig


Fig. 11.69 Pérolas de Elschnig


Fig. 11.70 Pérolas de Elschnig

Fig. 11.71 Pérolas de Elschnig

- **Fimose (fibrose e contracção capsular anterior)**

Opacidade intensa, com formação de rugas na cápsula.

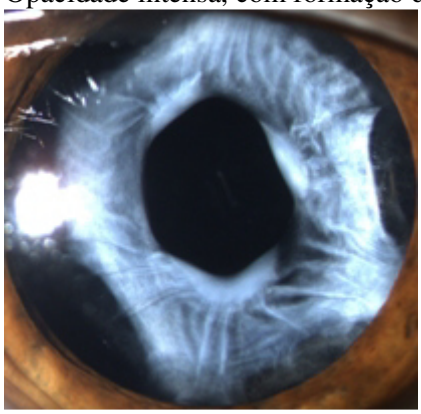
Fig. 11.72 Fimose capsular

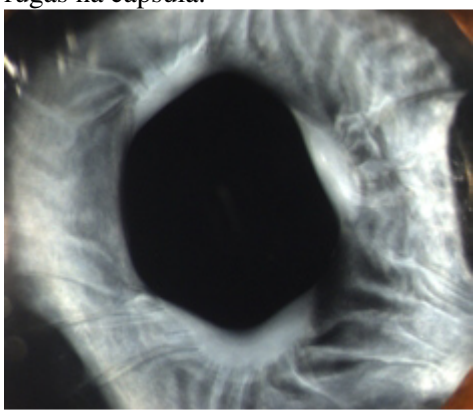
Fig. 11.73 Fimose capsular

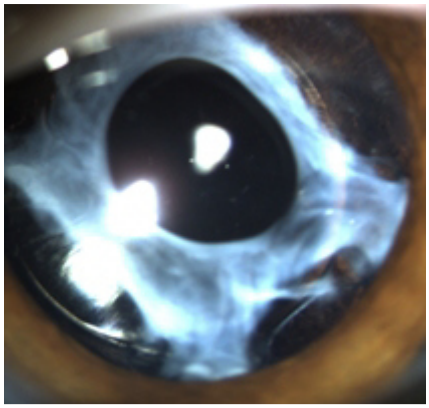

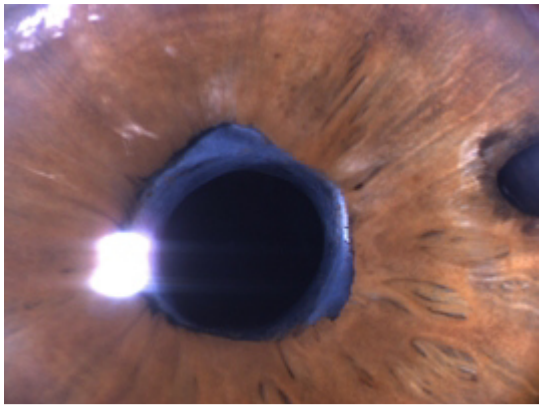

Fig. 11.74 Fimose capsular

Fig. 11.75 Fimose capsular

- **Distorção capsular**

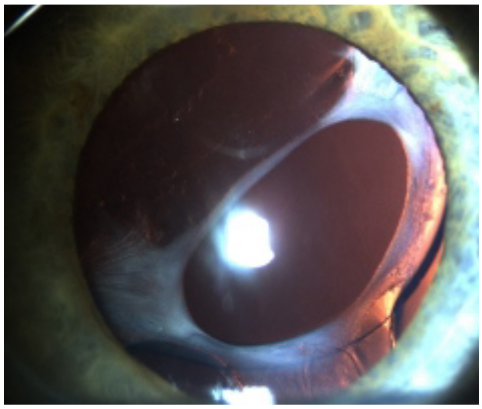

Fig. 11.76 Cápsula anterior distorcida

- **Placas inflamatórias de fibrina**

Ocorre na síndrome tóxico do segmento anterior.

Fig. 11.77 Placas de fibrina (inflamatória)

- **Anel de Soemmering**

<u>OPACIDADES PSEUDOLENTICULARES</u>

- **Precipitados inflamatórios**

Precipitados depositados na lente intraocular, associados habitualmente a uveíte anterior.



Fig. 11.78 Precipitados inflamatórios na lente intraocular



Fig. 11.79 Precipitados inflamatórios na lente intraocular

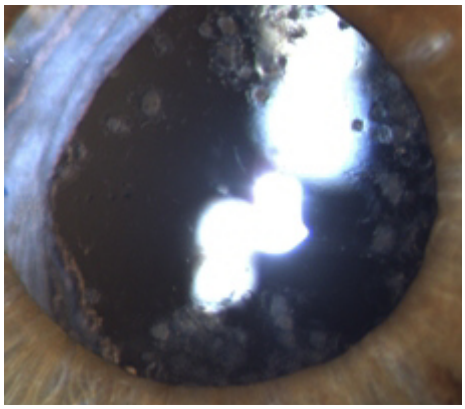

Fig. 11.80 Precipitados inflamatórios na lente intraocular

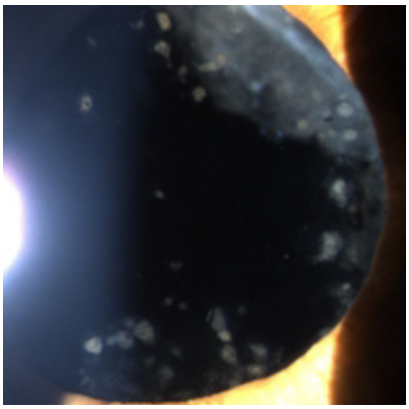

Fig. 11.81 Precipitados inflamatórios na lente intraocular

- **Ponteado**

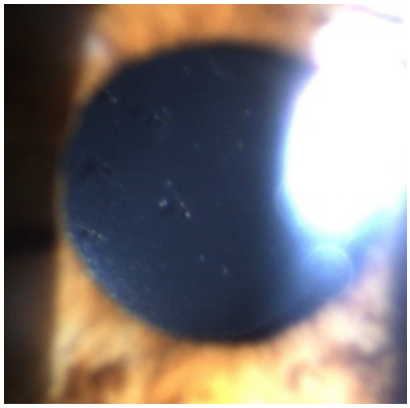

Fig. 11.82 Ponteados por lesão laser yag

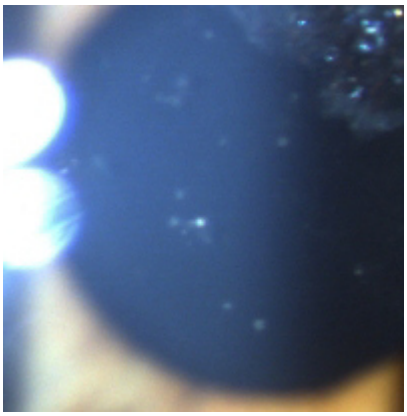

Fig. 11.83 Ponteados na lente intraocular por lesões de yag laser

- **Opacidade total**

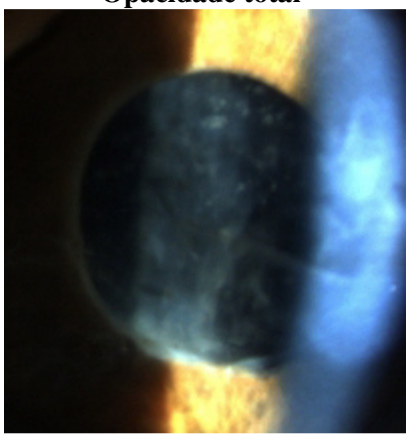

Fig. 11.84 Opacidade total pós inflamação

CATARATA TRAUMÁTICA

Os traumatismos propiciam o aparecimento de cataratas após traumatismos contusos (precoce ou tardia) ou através de feridas perfurantes oculares.

A forma mais característica é a catarata "em roseta", opacidade das fibras corticais em forma de flor. É característico o anel pigmentar de Vossius sobre a cápsula anterior, proveniente do bordo pupilar.

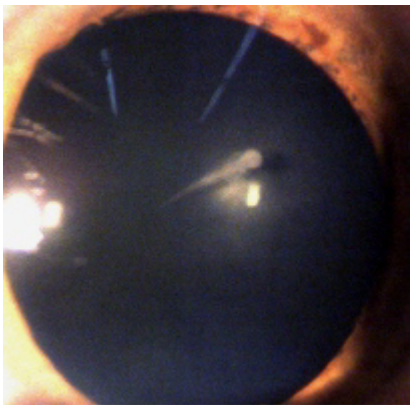
Fig. 11.85 Catarata traumática inicial

AFAQUIA

Resultante da extracção completa do cristalino(incluindo a cápsula)

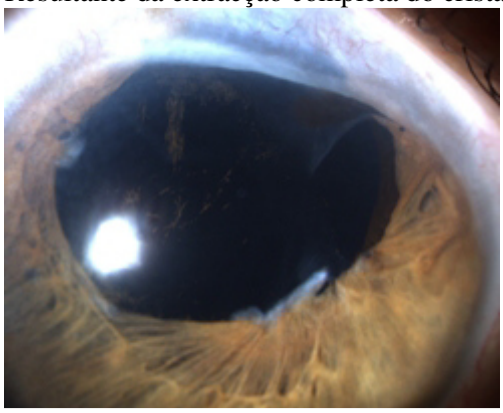
Fig. 11.86 Afaquia

LUXAÇÃO/ SUBLUXAÇÃO DO CRISTALINO

Caracteriza-se pela perda da posição habitual do cristalino.
Congénita (ectopia lentis) ou adquirida.
Etiologias das luxações adquiridas: traumática (a maioria), idade avançada e pseudoexfoliação e altas miopias.
Três tipos clínicos: Subluxação (deslocada parcialmente do eixo óptico), luxação anterior e luxação posterior.

LUXAÇÃO DO CRISTALINO NA CÂMARA ANTERIOR

Pode ocasionar um bloqueio da drenagem do humor aquoso e glaucoma agudo.

Fig. 11.87 Luxação do cristalino na câmara anterior

Fig. 11.88 Luxação do cristalino na câmara anterior

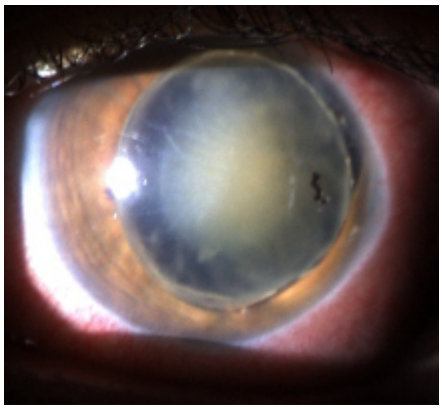

Fig. 11.89 Luxação do cristalino na câmara anterior

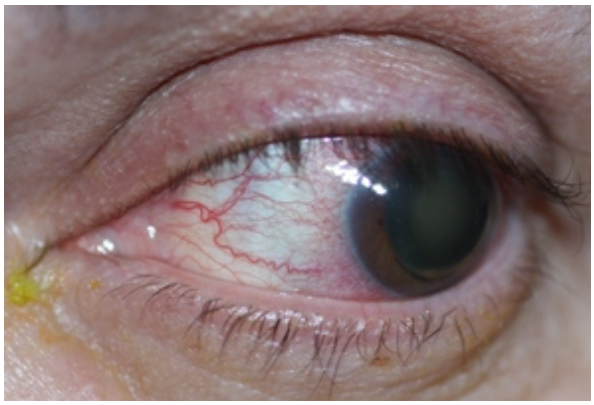

Fig. 11.90 Luxação do cristalino na câmara anterior

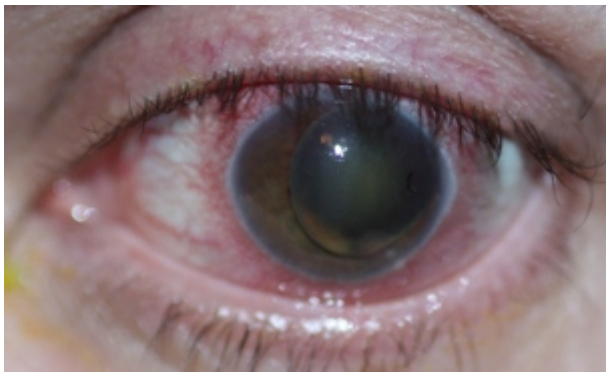

Fig. 11.91 Luxação do cristalino na câmara anterior

SUBLUXAÇÃO/LUXAÇÃO DO CRISTALINO NO VÍTREO

Consiste na perda da posição normal do cristalino secundário a uma ruptura parcial do ligamento zonular (superior a 25% de fibras zonulares lesadas).

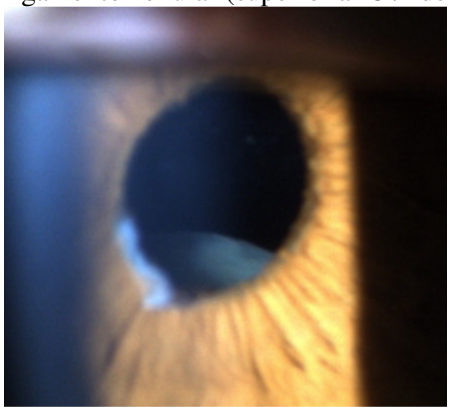

Fig. 11.92 Subluxação/luxação do cristalino no vítreo

Fig. 11.93 Subluxação/luxação do cristalino no vítreo

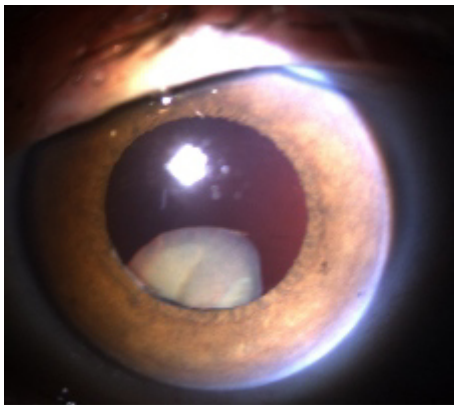

Fig. 11.94 Subluxação/luxação do cristalino no vítreo



Fig. 11.95 Subluxação/luxação do cristalino no vítreo

LUXAÇÃO DO CRISTALINO NO VÍTREO

Fig. 11.96 luxação do cristalino no vítreo

Fig. 11.97 Subluxação/luxação do cristalino no vítreo

EXTRUSÃO DO CRISTALINO PARA O ESPAÇO SUBCONJUNTIVAL APÓS TRAUMATISMO

Fig. 11.98 Extrusão do cristalino para o espaço subconjuntival

PIGMENTAÇÃO ANOMALA ADERENTE Á CAPSULA ANTERIOR CRISTALINO

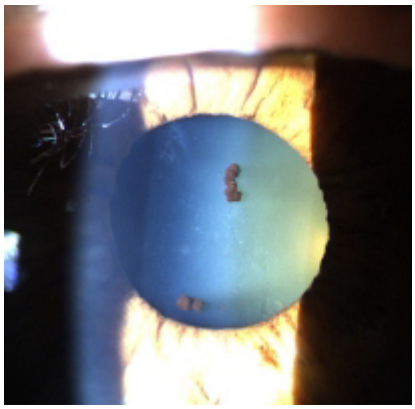

Fig. 11.99 Pigmentação (pós aderência congénita?) na face anterior do cristalino

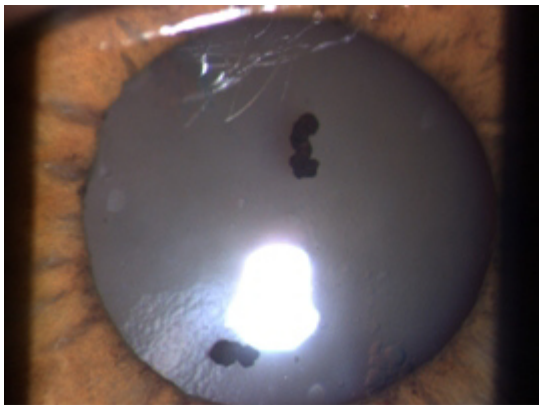

Fig. 11.100 Outro aspecto dos restos anómalos

PÓS –CIRURGIA CATARATA

INFLAMAÇÃO PÓS FACO

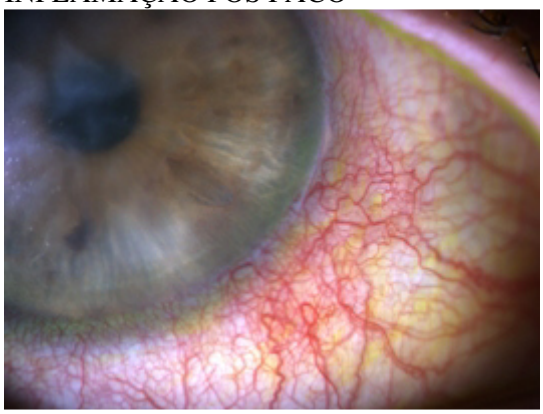

Fig. 11.101 Inflamação anterior pós faco

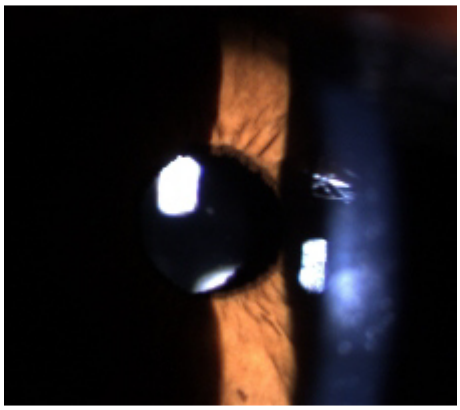

Fig. 11.102 Inflamação anterior pós faco

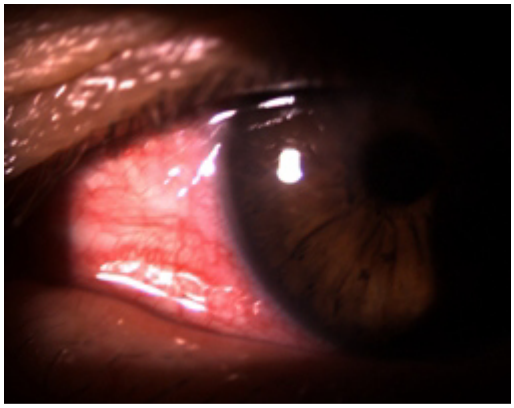

Fig. 11.103 Inflamação anterior pós faco

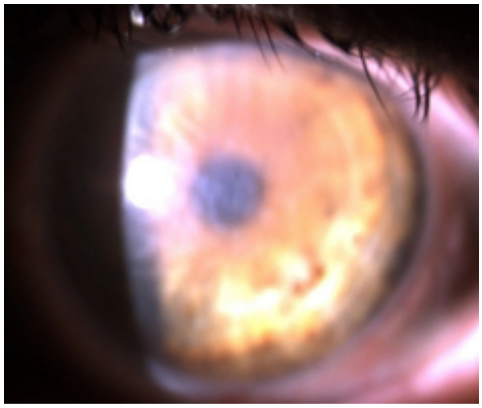

Fig. 11.104 Edema da córnea pós faco

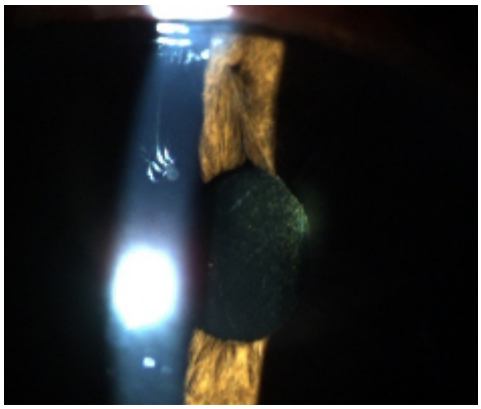
Fig. 11.105 Sinequia anterior pós faco


Fig. 11.106 Sinequia anterior pós faco

EDEMA CÓRNEA REVERSIVEL

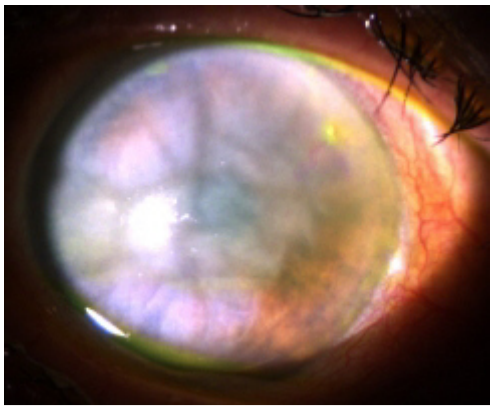
Fig. 11.107 Edema da córnea pós faco

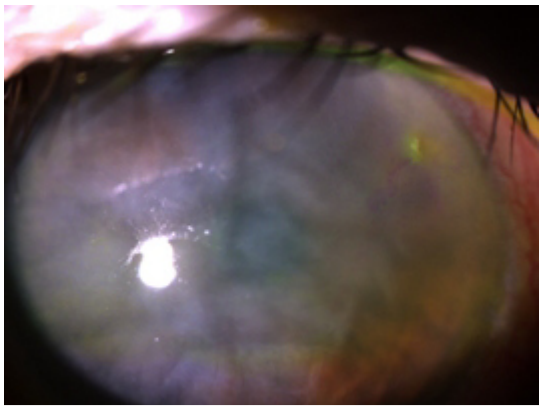
Fig. 11.108 Edema da córnea pós faco

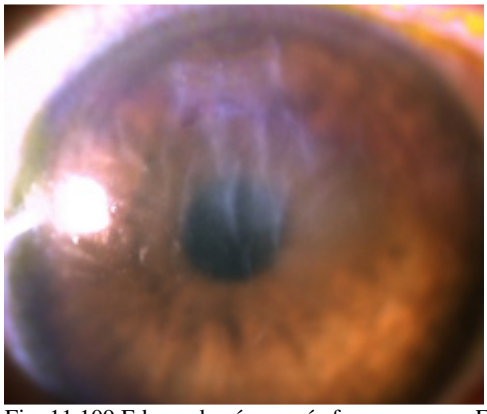
Fig. 11.109 Edema da córnea pós faco

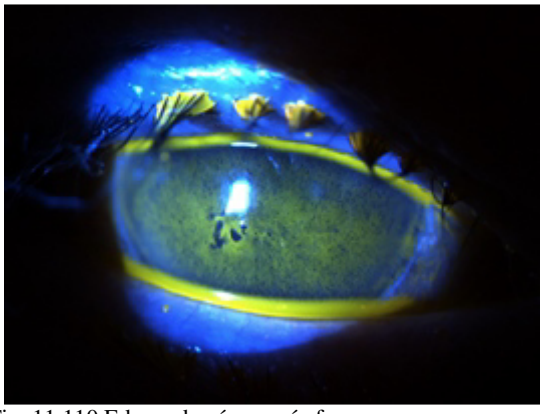
Fig. 11.110 Edema da córnea pós faco

EDEMA CÓRNEA IRREVERSIVEL

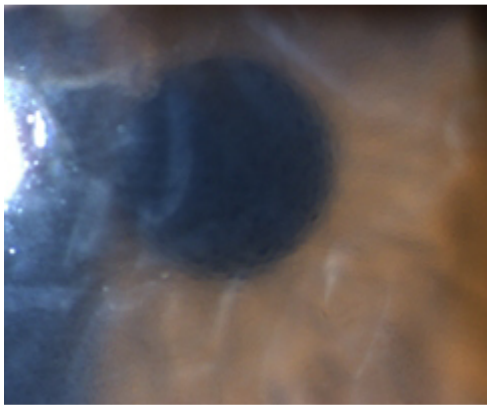
Fig. 11.111 Edema da córnea transversal pós faco

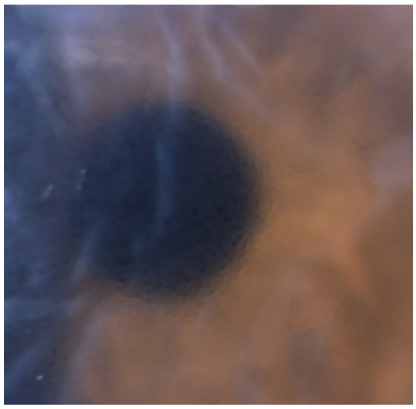
Fig. 11.112 Edema córnea

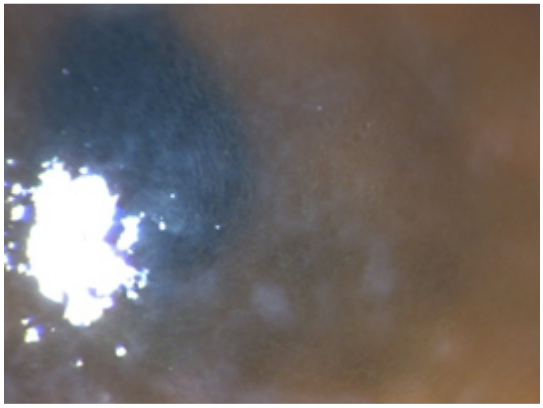

Fig. 11.113 Edema da córnea transversal pós faço

CAPTURA LENTE INTRAOCULAR
Associada a inflamação crónica.
O bordo da óptica da lente intraocular coloca-se adiante do bordo pupilar.

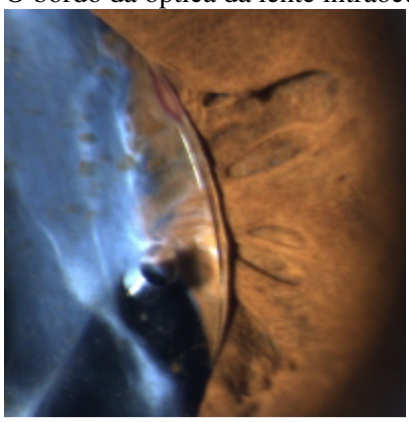

Fig. 11.114 Captura da lente intraocular pós faco

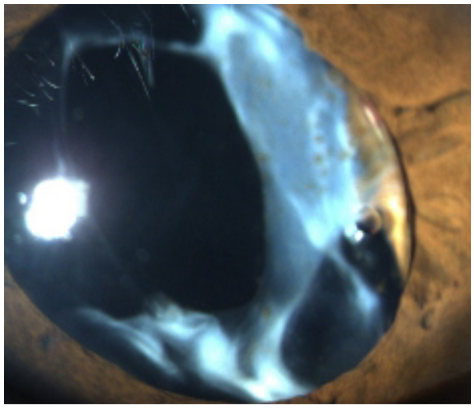

Fig. 11.115 Captura da lente intraocular

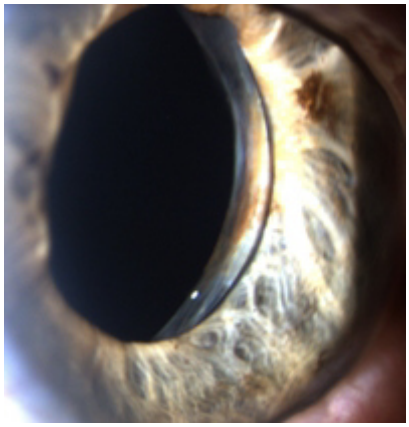

Fig. 11.116 Captura da lente intraocular

LUXAÇÃO ANSA LENTE INTRAOCULAR NA CÂMARA ANTERIOR

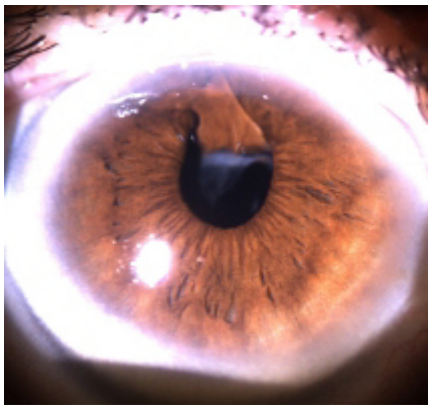

Fig. 11.1117 Luxação da ansa da lente intraocular câmara anterior

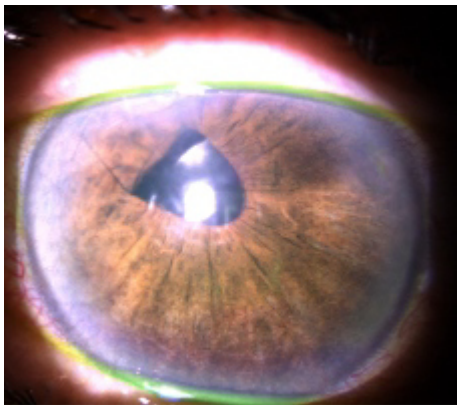

Fig. 11.118 Luxação da ansa da lente intraocular na câmara na anterior

ANSA DA L.I.O. A PERFURAR A ÍRIS

Fig. 11.119 Ansa da l.I.O. a perfurar a íris

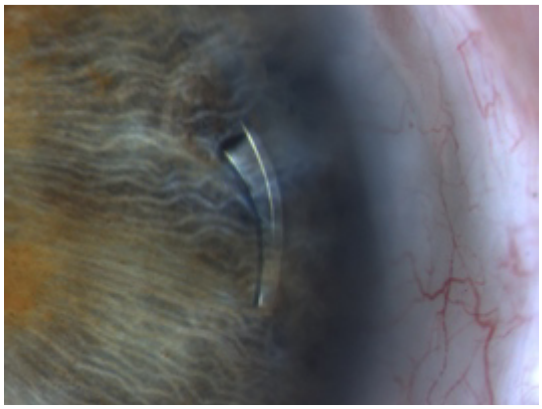

Fig. 11.120 Ansa da l.I.O. a perfurar a íris

LESÃO SECTORIAL DO ESFINCTER IRIS

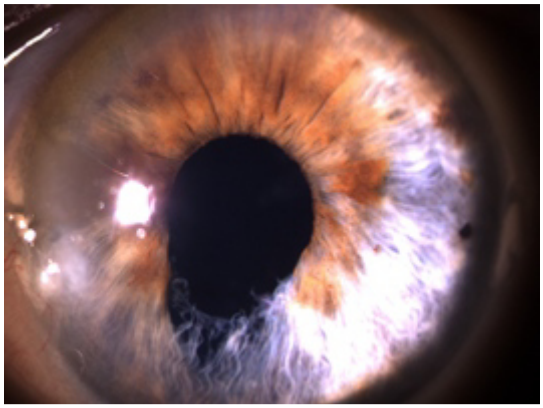

Fig. 11.121 Laceração do esfíncter íris pós faco

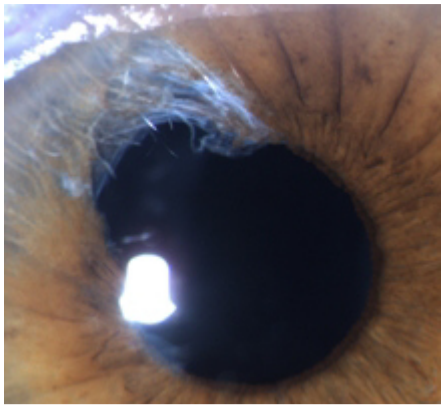

Fig. 11.122 Laceração do esfíncter íris pós faco

FORMA PUPILAR ANOMALA PÓS FACO

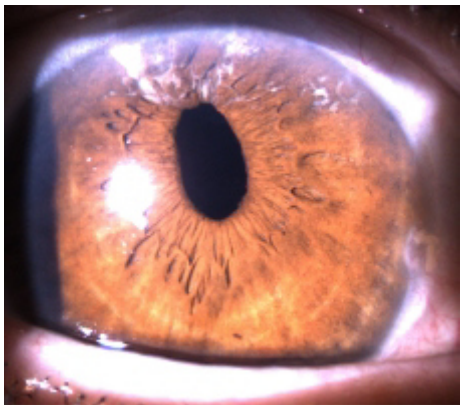
Fig. 11.123 Pupila alongada pós faco

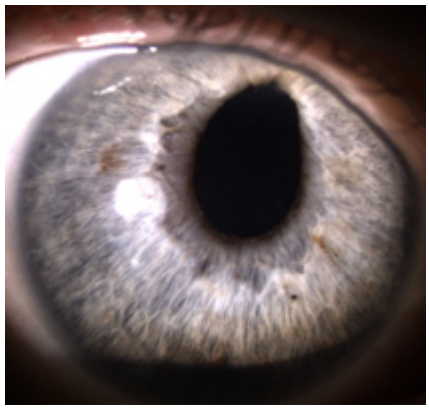
Fig. 11.124 Pupila de forma anómala pós faco

FRAGMENTOS DE NÚCLEO NO ÂNGULO PÓS FACO

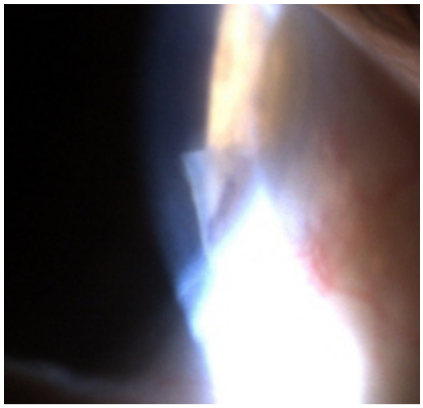
Fig. 11.125 Resto de núcleo de cristalino na câmara anterior (pós faco)

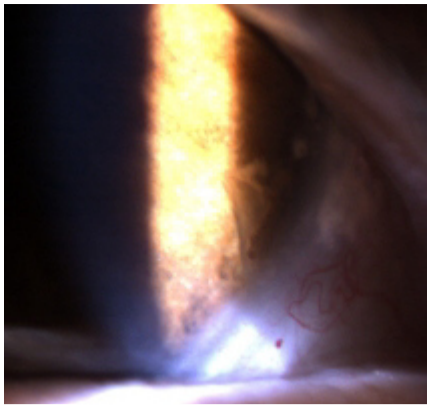
Fig. 11.126 Resto de núcleo de cristalino na câmara anterior (pós faco)

FRAGMENTOS DE NÚCLEO NA PORTSIDE

Fig. 11.127 Fragmento núcleo

Fig. 11.128 Fragmento núcleo na portside

LENTE INTRAOCULAR LUXADA NO VÍTREO

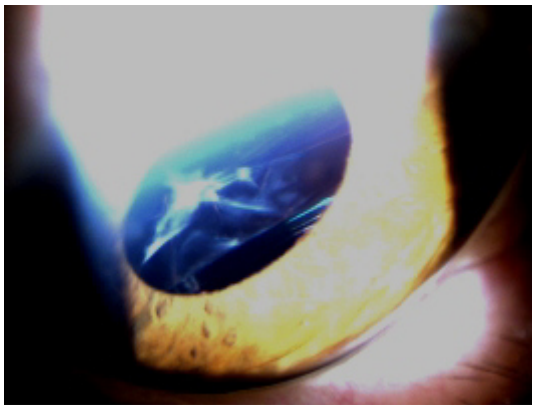
Fig. 11.129 Lente intraocular luxada no vítreo

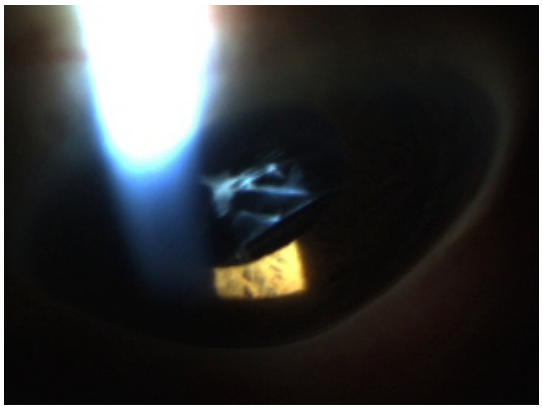
Fig. 11.130 Lente intraocular luxada no vítreo


Fig. 11.131 Lente intraocular luxada no vítreo


Fig. 11.132 Lente intraocular luxada no vítreo

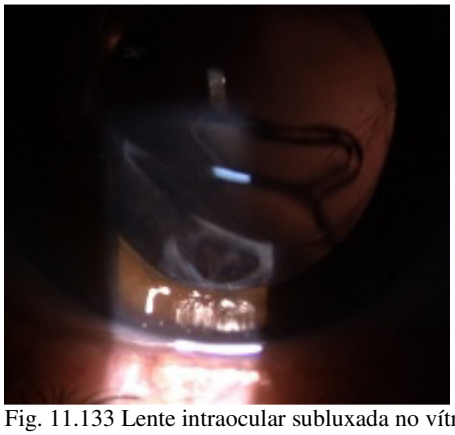
Fig. 11.133 Lente intraocular subluxada no vítreo

L.I.O SUBLUXADA

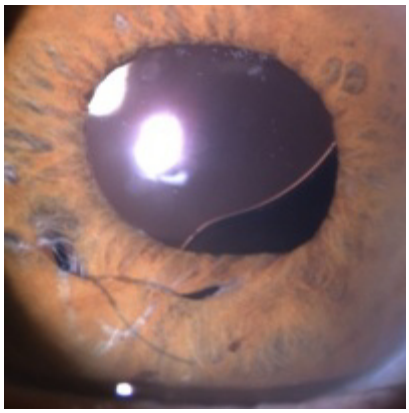
Fig.11.134 Lente intraocular subluxada (fixada com um ponto à íris)

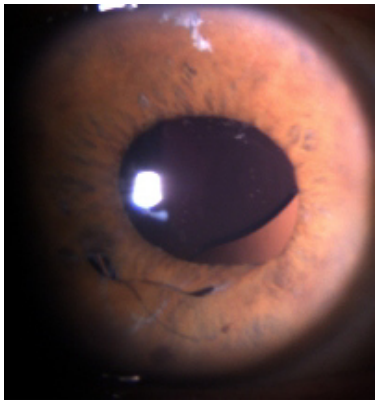
Fig. 11.135 Lente intraocular subluxada

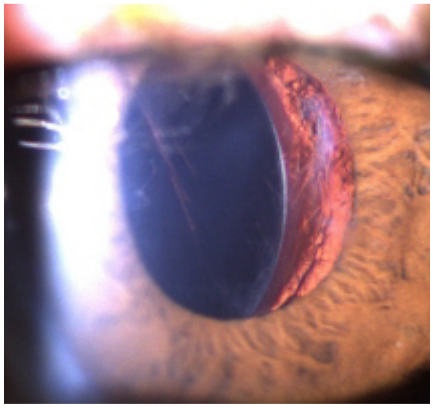
Fig. 11.136 Lente intraocular subluxada

INVASÃO FIBROSA
Consiste numa invasão epitelial da câmara anterior. Ocorre após uma cirurgia extracapsular ou cirurgia do glaucoma.

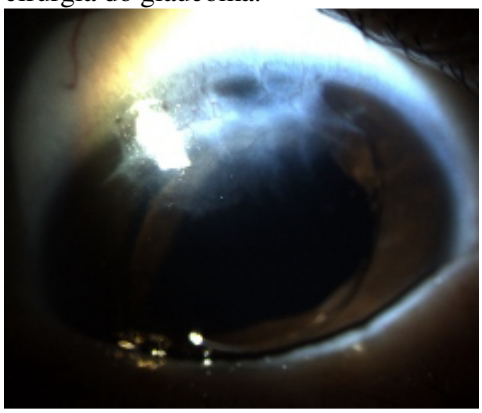
Fig. 11.137 Invasão fibrosa pós facectomia extracpsular

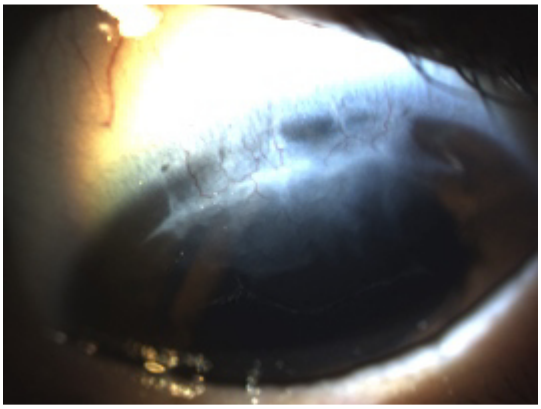
Fig. 11.138 Invasão fibrosa pós facectomia extracpsular

T.A.S.S. (Síndrome tóxico do segmento anterior)
Consiste numa reacção inflamatória aguda, na qual uma substância, não infecciosa, penetra no segmento anterior ocular, provocando uma reacção inflamatória e tóxica nos tecidos intra-oculares.
Intensidade variável, consoante o tipo e a duração do tóxico.
Caracteristicamente tem um início rápido, usualmente dentro de 24 – 48 horas após a cirurgia.
SINAIS. Reacção inflamatória da câmara anterior, com hipópion e membrana de fibrina. A dor está ausente ou é ligeira.

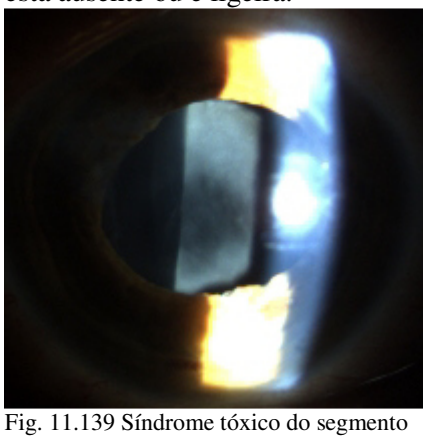
Fig. 11.139 Síndrome tóxico do segmento anterior

Fig. 11.140 Síndrome tóxico do segmento anterior

Fig. 11.141 Síndrome tóxico do segmento anterior

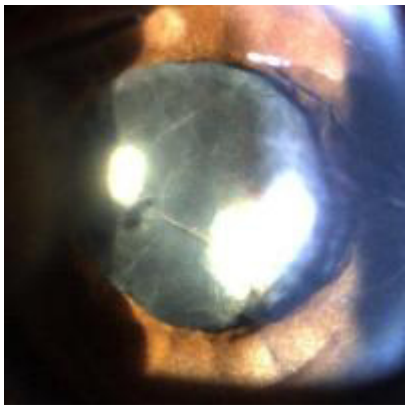

Fig. 11.142 Síndrome tóxico do segmento anterior

Fig. 11.143 Síndrome tóxico do segmento anterior

L.I.O. DE CÂMARA ANTERIOR

Utilizam-se em implantes secundários ou quando não há apoio suficiente no saco capsular
Requer sempre uma iridectomia, de modo a prevenir o glaucoma por bloqueio pupilar.

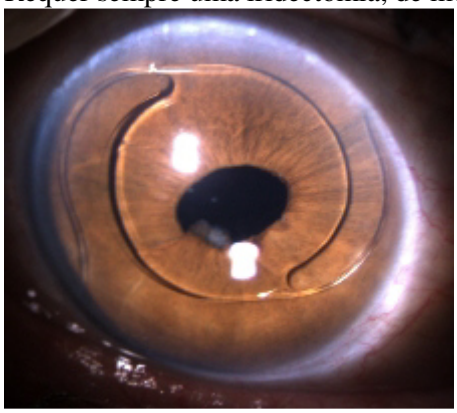

Fig. 11.144 Lente intraocular de câmara anterior

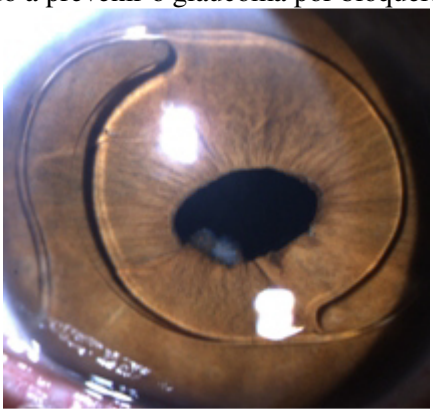

Fig. 11.145 Lente intraocular de câmara anterior

RESTOS MASSAS APÓS FACO

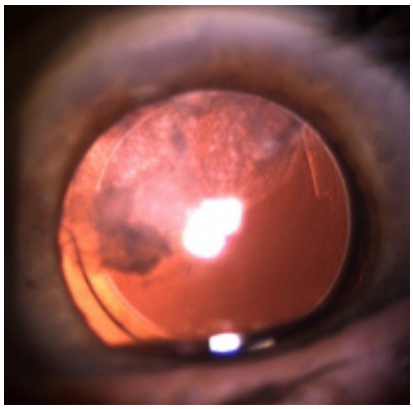

Fig. 11.146 Restos corticais pós faco

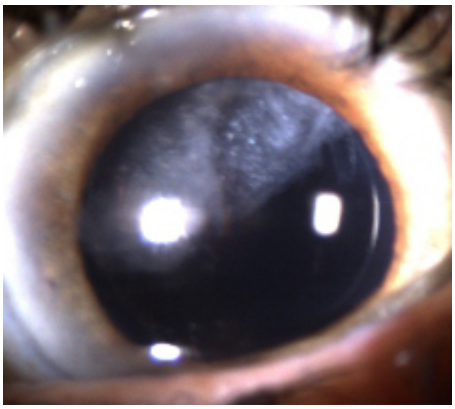

Fig. 11.147 Restos corticais pós faco

DEISCÊNCIA DA SUTURA PÓS FACECTOMIA EXTRACAPSULAR

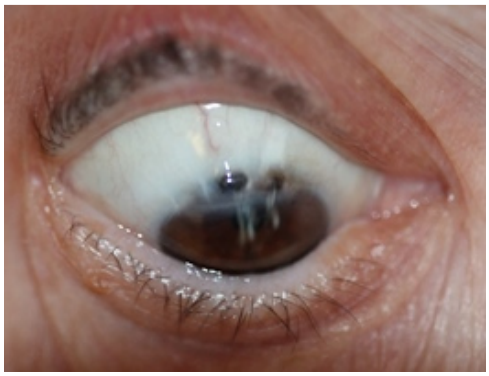

Fig. 11.148 Deiscência da sutura após facectomia extracpsular

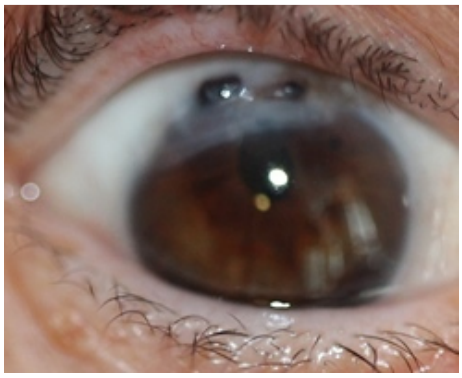

Fig. 11.149 Deiscência da sutura após facectomia extracpsular

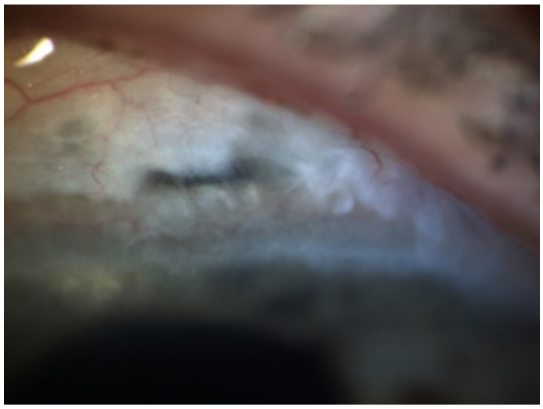

Fig. 11.150 Deiscência da sutura após facetomia extracpsular

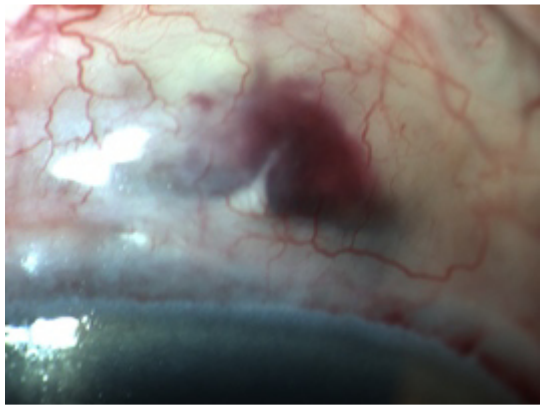

Fig. 11.151 Deiscência da sutura após facetomia extracpsular

DESINSERÇÃO ZONULAR PARCIAL E BILATERAL

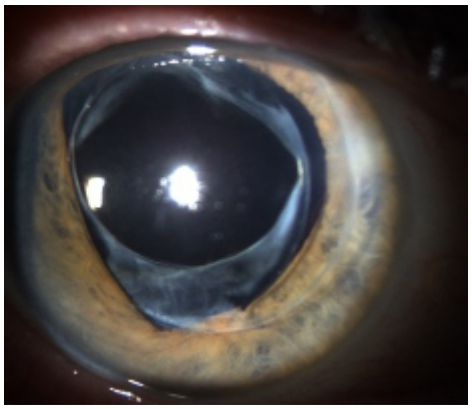

Fig. 11.152 Desinserção zonular para a câmara anterior

Fig. 11.153 Desinserção zonular para a câmara anterior

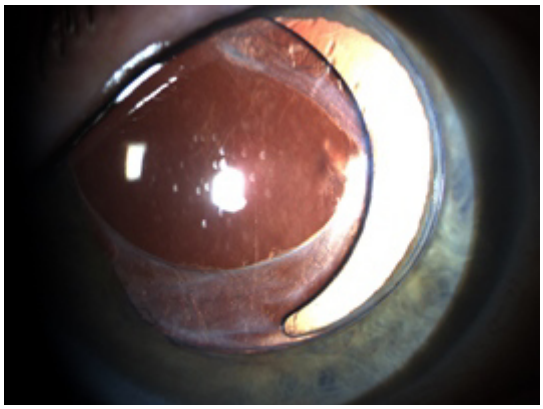

Fig. 11.154 Desinserção zonular para a câmara anterior

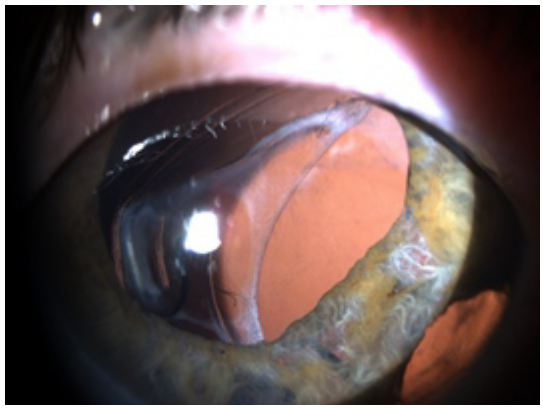

Fig. 11.155 Desinserção zonular para a câmara posterior

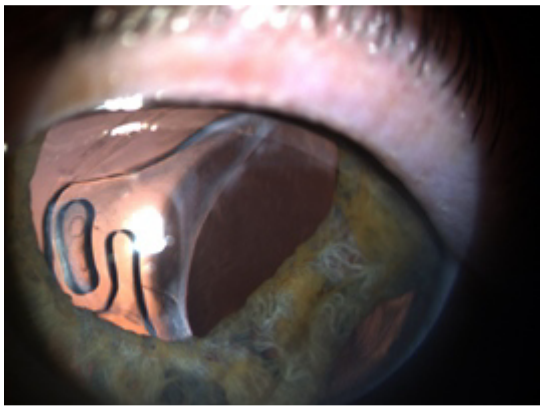

Fig. 11.156 Desinserção zonular para a câmara posterior

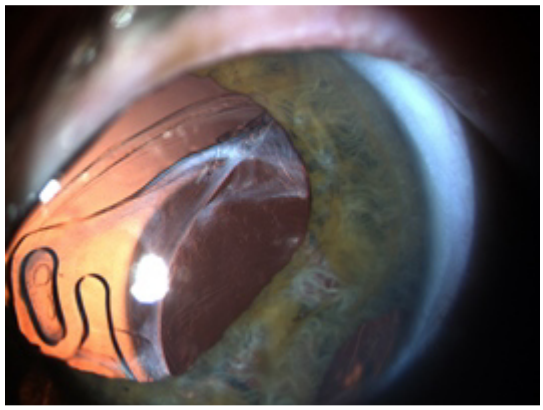

Fig. 11.157 Desinserção zonular para a câmara posterior

Destruição da porção central córnea, com a LIO a servir de tampão

Fig. 11.158 Destruição da porção central da córnea com a LIO a servir de tampão

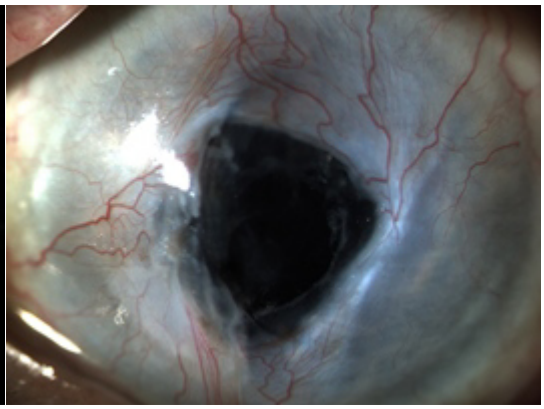

Fig. 11.159 Destruição da porção central da córnea com a LIO a servir de tampão.